

## PIEDE PIATTO DA SINOSTOSI

Tra le patologie congenite vanno annoverate le sinostosi complete ed incomplete a carico dell'astragalo calcaneare e della calcaneo scafoidea.

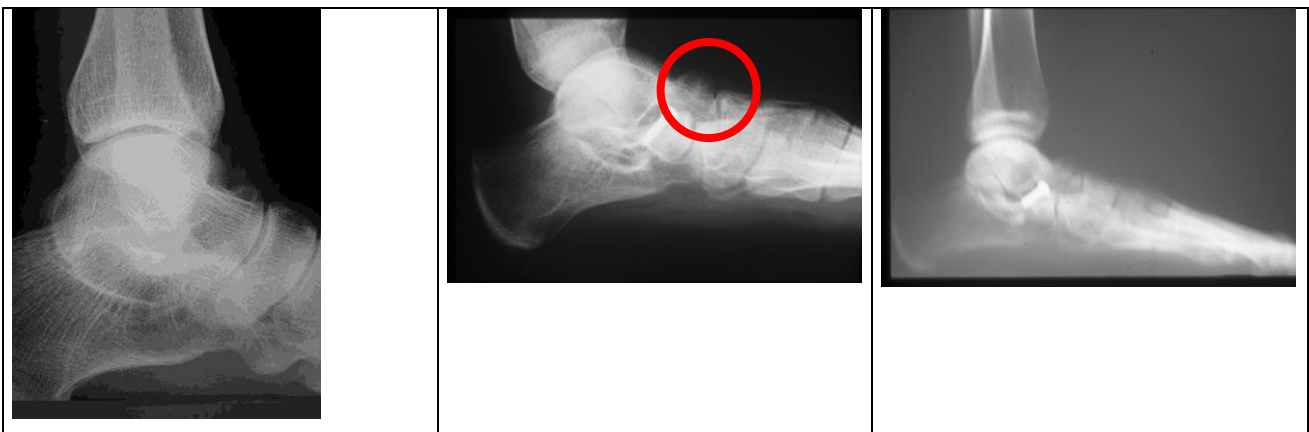Il bambino viene portato all'osservazione del medico perché spesso si lamenta dopo attività fisica – sportiva o dopo lunghe passeggiate.

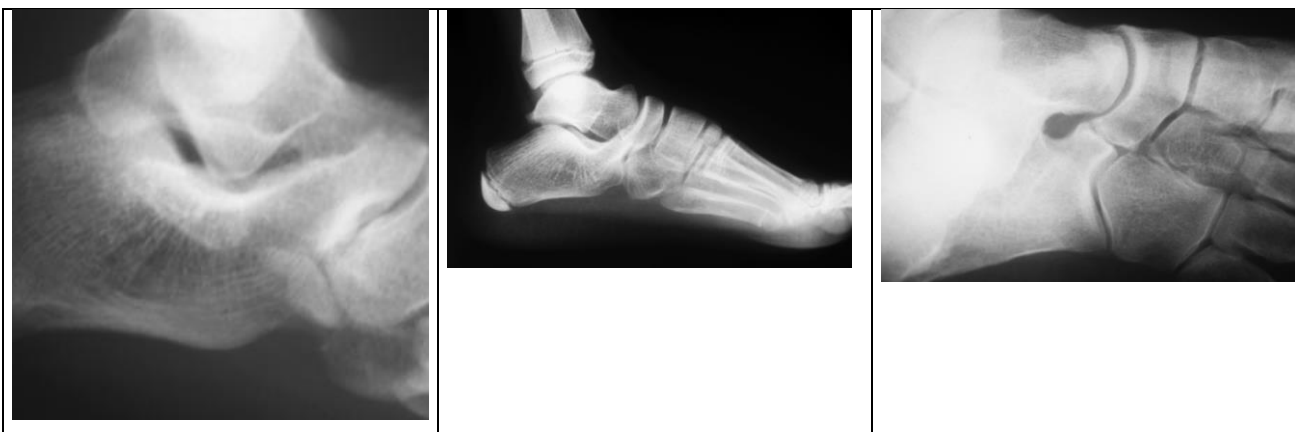L'atteggiamento del piede è di norma in pronazione ma una attenta valutazione della sotto astragalica metterà in evidenza una scarsa mobilità della stessa o se presente una mobilità limitata e dolorosa.

Di solito i bambini giungono all'osservazione verso gli 8-9 anni e questo perché le sinostosi costituite da tessuto cartilagineo, o incomplete tendono ad ossificare o a divenire complete verso quest'età.

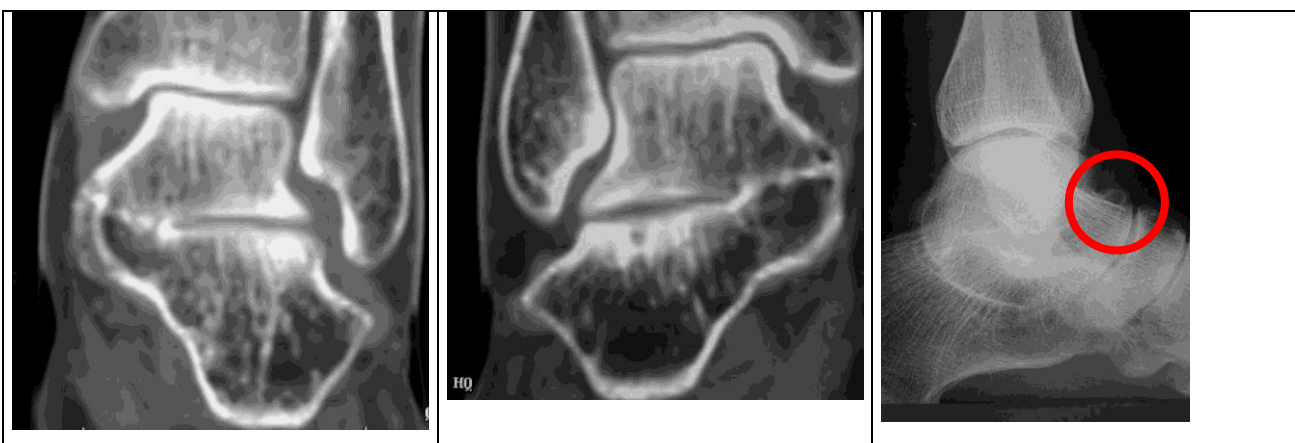
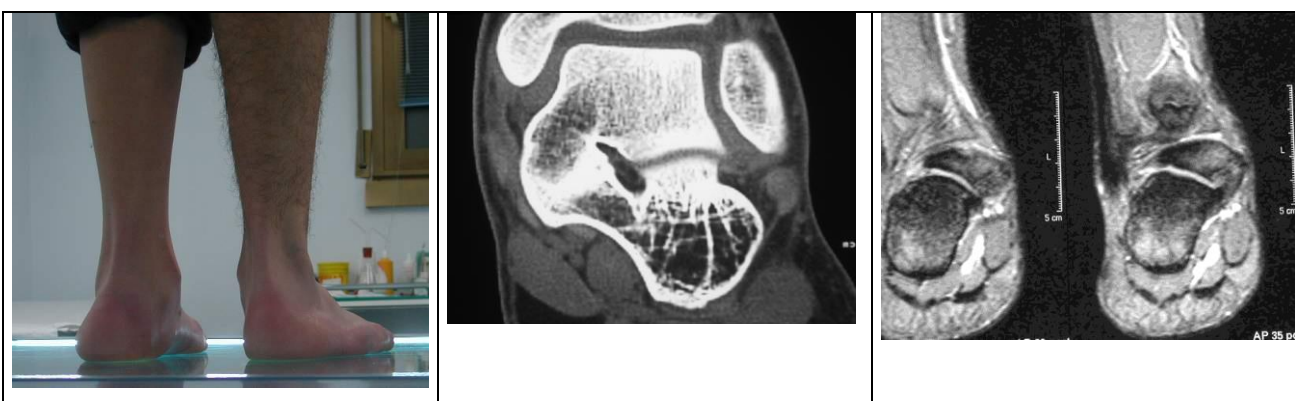La diagnostica oltre clinica è radiografia e nel sospetto di una sinostosi è d'obbligo richiedere un accurato esame RM di valutazione.

Già spesso la radiografia tradizionale potrà evidenziare una esostosi del naso dell'astragalo espressione della presenza di sinostosi, mentre delle proiezioni oblique metteranno in evidenza una chiusura della sotto astragalica posteriore.

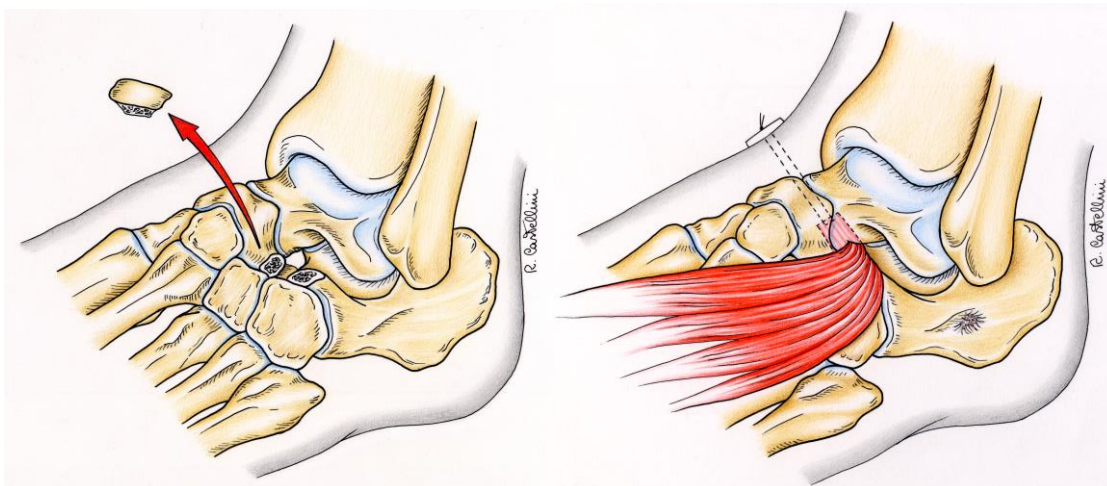
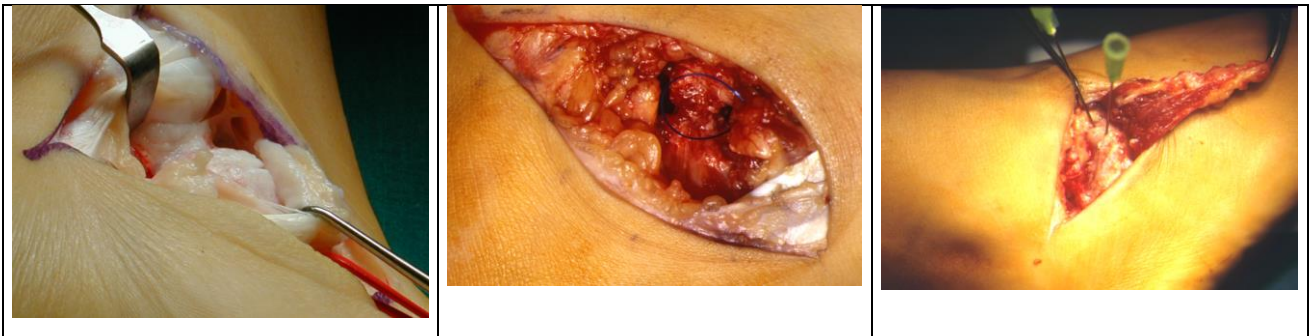



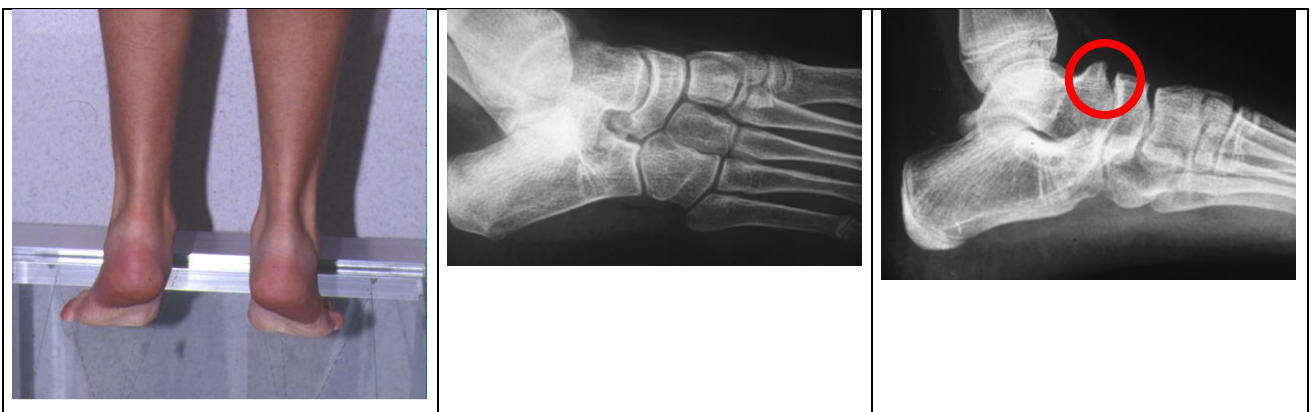L'RM mostrerà invece la presenza di un ponte osseo – cartilagineo tra il calcagno e l'astragalo o tra il calcagno e lo scafoide



Varie tecniche sono proposte per il trattamento di tale patologia e vanno dal trattamento conservativo , all'osteotomia e all'artrodesi.



Personalmente ritengo che il trattamento chirurgico orientato verso l'asportazione della barra ossea con l'interposizione di tessuto muscolare o adiposo tra le due superfici cruentate sia quello di elezione e che può dare buoni risultati durante l'età giovanile.



Una sinostosi astragalo calcaneare in una persona adulta va invece esclusivamente stabilizzata mediante una artrodesi della sotto astragalica e eventuale astragalo scafoidea a causa di artrosi presente a livello di questa articolazione.